

## Supervivencia de Molar Mandibular con Perforación de Piso Catastrófica, Sellada con Biocerámico en Dos Tiempos Clínicos y Control a los 12 Meses; Reporte de un caso

Survival of mandibular molar with catastrophic floor perforation, sealed with Bioceramic at two clinical times and control at 12 months; Report of a case

Senia Valdés Ortiz<sup>1</sup>

Claudia Fernández Rocca<sup>1</sup>

Elisa Walker González<sup>1</sup>

<sup>1</sup> Postítulo de Especialización Odontológica en Endodoncia, Facultad de Odontología y Ciencias de la Rehabilitación, Sede Concepción, Universidad San Sebastián, Chile.

### RESUMEN

La perforación del piso de la furca en molares, es una complicación que en su mayoría ocurre en medio de los intentos por encontrar los canales radiculares en la fase inicial de un tratamiento endodóntico; se relaciona indiscutiblemente a un mal pronóstico del diente, donde se requiere la experticia del clínico para resolver de mejor manera la complicación. A continuación, se presenta un caso de perforación de piso catastrófica en la que, gracias al manejo, la utilización de hidróxido de calcio en polvo de manera temporal y la utilización de cementos hidráulicos a base de silicatos de calcio, o también conocidos como Biocerámico, de manera definitiva, se logra la supervivencia del diente en boca, evidenciándose reparación de los tejidos, a los 12 meses de haber tratado la perforación.

**Palabras Claves:** Biocerámico, hidróxido de calcio, perforación de piso cameral, tratamiento endodóntico, supervivencia de molar.

### ABSTRACT

Molar floor perforation is a complication that mostly occurs in the middle of attempts to find the root canals in the initial phase of endodontic treatment; it is indisputably related to a poor prognosis of the tooth, where the clinician's expertise is required to resolve the complication in the best possible way. The following is a case of a catastrophic floor perforation in which, thanks to the management, the use of calcium hydroxide powder temporarily and the use of Bioceramic definitively, the survival of the tooth in the mouth was achieved, with evidence of tissue repair 12 months after the perforation was sealed.

**Keywords:** Bioceramic, calcium hydroxide, endodontic treatment, perforation of the chamber floor, molar survival.

## INTRODUCCIÓN

Las perforaciones de piso ocurren en gran parte por la falta de experiencia del operador, las dificultades clínicas y las variaciones anatómicas de los dientes en la búsqueda de los canales radiculares. Cuando esto ocurre, se conecta la cavidad pulpar con los tejidos periodontales transformándose en un accidente que condiciona el pronóstico del diente y que requiere un enfoque multidisciplinario para establecer un plan de tratamiento adecuado. (1)

Las causas de una perforación pueden ser dos; como resultado de un proceso patológico (caries dental, reabsorción radicular) o como consecuencia de un accidente iatrogénico durante un procedimiento quirúrgico. Las perforaciones patológicas se descubren en los exámenes clínicos de rutina, mientras que las iatrogénicas pueden ocurrir durante la apertura de la cavidad de acceso, la preparación del canal radicular o la preparación mecánica. (2,3)

En 1996 Fuss y Trope establecen una clasificación de las perforaciones que incluye aspectos como el tiempo de evolución, el tamaño y la posición de la perforación donde: (I) Perforación recién realizada; (II) perforación antigua; (III) Perforación pequeña; (IV) Perforación grande; (V) Perforación coronaria; (VI) Perforación de la cresta; (VII) Perforación apical. (4)

Hay múltiples factores clínicos relevantes en el pronóstico y la reparación de las perforaciones radiculares: el tiempo (lapso entre la ocurrencia de la perforación y el sellado apropiado), la extensión (una pequeña perforación causa menos destrucción de tejido y respuesta inflamatoria), la ubicación (las perforaciones ubicadas a nivel cervical representan una zona crítica, ya que se ubican a nivel de la cresta alveolar bajo la unión epitelial que comunica con el medio oral y dificulta el acceso al canal, su preparación y posterior sellado tridimensional). (4)

El principal problema de una perforación de furca en el caso de molares es el grado de compromiso del tejido tisular y la posible comunicación con el surco gingival; si la perforación es pequeña el pronóstico es favorable, pero, hoy en día, tienen mejor pronóstico que en el pasado, esto se atribuye al uso de nuevos materiales biocompatibles. (5)

Un material apropiado para una reparación de perforación debería proporcionar un sellado adecuado; ser biocompatible, radiopaco y fácil de manipular; inducir osteogénesis; tener una resistencia adecuada y tolerar un ambiente húmedo. (6)

Estudios recientes han comprobado que los materiales hidráulicos a base de silicatos de calcio o también conocidos como Biocerámicos tienen un potencial osteoconductor y osteoinductor, estimulan la

diferenciación celular y mediante el proceso de biomineralización forman hidroxiapatita al tomar contacto con fluidos fisiológicos que presentan fosfato. (7)

Hay líneas investigativas que demuestran la presencia de biomineralización en la interface biocerámico – dentina, esto se atribuye a los vidrios bioactivos, que lo que hacen es formar una capa bioactiva en la interfaz en contacto con los tejidos vivos, llamada capa de hidroxycarbonato de apatita (HCA), que equivale a la fase mineral de los tejidos humanos duros. (8)

El sellador Biocerámico se diferencia de un sellador tradicional por ser hidrofílico y, por lo tanto, la humedad en el canal y los túbulos es una ventaja, a diferencia de la mayoría de los selladores donde la humedad es perjudicial para su rendimiento. Además, el sellador se expande ligeramente y es insoluble en los fluidos tisulares. (9)

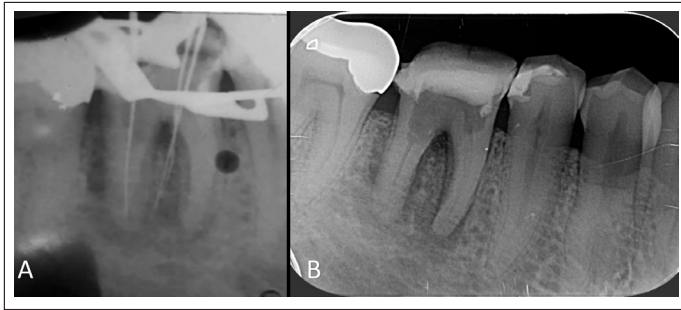El objetivo de este caso clínico es mostrar una propuesta de tratamiento ante una perforación de furca iatrogénica, en dos fases: una temporal, con la utilización de materiales como el hidróxido de calcio en polvo y una fase definitiva, con la utilización de 2 consistencias de materiales Biocerámicos, de reparación o putty y sellador de canales, evidenciado éxito endodóntico y supervivencia del diente en boca, con evidencia radiográfica de formación de tejidos óseos al control de 6 y 12 meses.

## PRESENTACIÓN DE CASO CLÍNICO

Paciente masculino 63 años de edad, sin antecedentes médicos relevantes, es evaluado el 11 de agosto del 2023 en el Centro de Salud de la Universidad San Sebastián, sede Concepción, derivado desde una clínica particular, donde se inició un tratamiento endodóntico del diente 4.6, con 15 días de evolución, pesquisando una falsa vía al tomar la radiografía de conductometría. Es derivado al postítulo de Especialización Odontológica en Endodoncias para ser evaluado y tratado.

En la imagen radiográfica que trae el paciente (figura 1a) se observa sobreextensión del acceso hacia distal, instrumento en raíz distal, instrumentos hacia mesial en furca (falsa vía) y lesión inicial de furca, evidenciando un pronóstico desfavorable.

Tras la elaboración de la ficha clínica de endodoncia, la firma de consentimiento informado y la toma de la radiografía inicial (figura 1b), se observa la perforación de furca, zona radiolúcida de aproximadamente 3 milímetros, debilitamiento del tercio cervical de la raíz distal y área radiolúcida apical en ambas raíces de aproximadamente 3 milímetros.

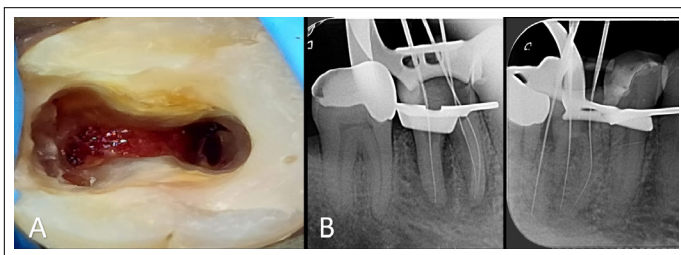


**Figura 1.**

A los test de sensibilidad pulpar no responde al frío, ni al calor y la percusión es positiva. A partir de ello, se establece el siguiente diagnóstico Endodóntico: Terapia Previamente Iniciada y Periodontitis Apical Sintomática, con perforación de furca de gran extensión, con un pronóstico Dudoso.

En la primera sesión clínica, bajo aislamiento absoluto, se procede a realizar exploración clínica y la eliminación de la restauración provisoria. (figura 2a)

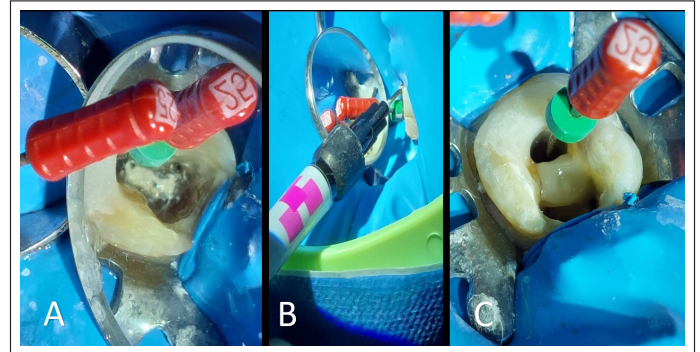
A la exploración clínica, se observa la entrada del canal distal y hacia mesial, la ausencia del piso cameral, con tejido conectivo expuesto y no se observa entrada de los canales mesiales, por lo que se determina ampliar el acceso hacia mesial, logrando así su visualización, controlando el sangrado de la perforación con algodón estéril. La longitud de trabajo se determina con localizador de ápice Minipex Woodpecker (DTE) y se confirma mediante radiografía de conductometría periapical. (figura 2b)



**Figura 2.**

Se realiza una preparación manual de todos los canales con limas K manuales (Dentsply Maillefer) hasta calibre #25 para evitar la obstrucción de los canales, ya sea con el detritus propio de la instrumentación o con los materiales a utilizar para el sellado de la perforación. Luego de la instrumentación apical manual, se deja una lima k #25 (Dentsply Maillefer) en el canal distal, para evitar un bloqueo durante el sellado temporal de la perforación, se aplicó hidróxido de calcio en polvo directamente al tejido expuesto de

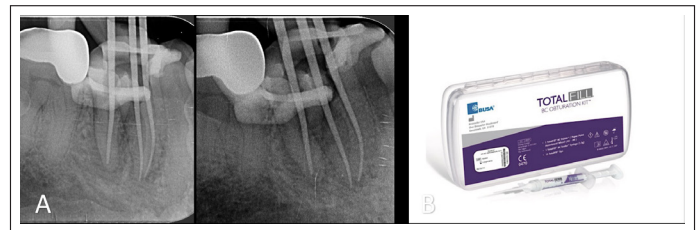
la perforación. (figura 3a). Sobre la capa de polvo de hidróxido de calcio, se aplicó Vidrio Ionómero de Fotocurado I-liner (i-dental) (figura 3b y 3c), confeccionando un tabique temporal que protege la perforación, permitiendo el uso de hipoclorito de sodio sin el riesgo de dañar el tejido alveolar.



**Figura 3.**

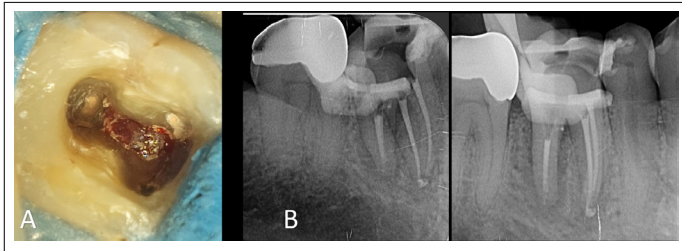
Una vez confeccionado el tabique, se deja medicamento intracanal UltraCal™ XS (Ultradent) y se realiza sellado temporal del diente con Fermín (Detax) en cámara y Vidrio Ionómero Ketac Molar Easy Mix (3M) en Oclusal para continuar su tratamiento en 7 días más. Se deja el diente en inoclusión, ya que cualquier contacto podría conducir a una fractura vertical.

En la segunda cita, bajo aislamiento absoluto, se realizó la preparación química mecánica con el sistema mecanizado Rece Evo 30/04 (FKG), utilizando Endomotor Rooter 3000 (FKG), y recambio constante de hipoclorito de sodio al 5%. Una vez finalizada la preparación mecánica, se seleccionan y ajustan conos del mismo calibre que sistema utilizado 30/40, se procede a tomar cronometría (figura 4a) y realizar protocolo final de irrigación con Hipoclorito de sodio al 5%; EDTA al 17% con Activación Sónica y obturación con técnica hidráulica sincronizada con sellador TotalFill BC sealers (FKG) (figura 4b)



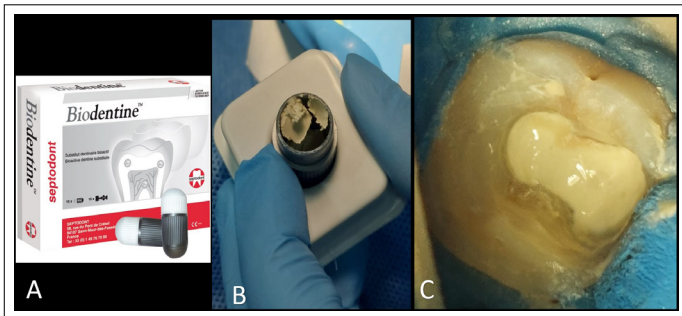
**Figura 4.**

Una vez obturados los canales, se realiza corte cervical un milímetro más apical en canales mesiales y 2 mm en el canal distal por el compromiso en su pared mesial. En este momento se retira el sellado temporal con una sonda recta, descubriendo la perforación, como se observa en la imagen. (figura 5a). Se toma una radiografía para chequear el estado de la obturación y el corte cervical de los conos. (figura 5b)

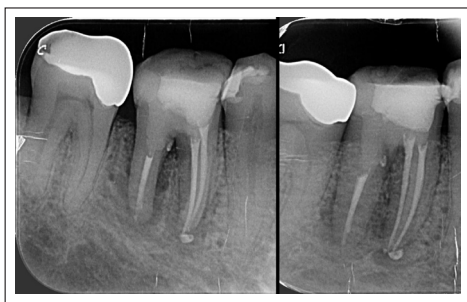

**Figura 5.**

Posteriormente, se selló de manera definitiva la perforación, desde el corte cervical, furca y cámara pulpar, con Biodentine® (Septodont) (figura 6a), que es un Biocerámico formato Cápsula (figura 6b), que requiere ser mezclado en una amalgamadora por 30 segundos, cuya consistencia permite ser compactada contra las paredes de la perforación y sellar cualquier espacio. (figura 6c). Tiene un aceptable tiempo de trabajo y un fraguado de 12 minutos, que al ser un material biocompatible se comporta similar a la dentina. Finalmente, se realiza técnica adhesiva convencional con resina nanohíbrida Z350 (3M) y se realiza toma de radiografía control. (figura 7)



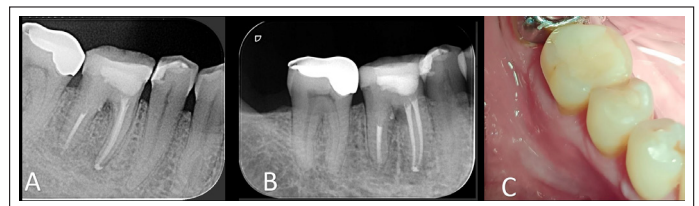
**Figura 6.**



**Figura 7.**

Se cita a control transcurrido 7 días de realizado el tratamiento completo, paciente no relata dolor a la percusión, se encuentra asintomático y fondo de vestibulo sano. Se otorga el alta de Endodoncia y se indica control clínico y radiográfico al mes, a los 6 meses (figura 8a) y 12 meses (figura 8b).

Al observar y comparar la radiografía final con las del control a los 6 y 12 meses, se evidencia la reparación ósea y una marcada disminución de la lesión endoperiodontal que rodea la raíz distal, además se realiza palpación de fondo de vestibulo y no se observan signos clínicos de inflamación (figura 8c), el paciente relata no sentir dolor y estar satisfecho con el resultado.



**Figura 8.**

## DISCUSIÓN

Las perforaciones de furca de tipo iatrogénico, son un evento catastrófico, tanto para el odontólogo tratante como para el pronóstico del diente. Hoy en día, gracias a los nuevos materiales biocompatibles y selladores, se ha podido mejorar el pronóstico de estas perforaciones. En este caso clínico, se decide hacer el tratamiento de la perforación de furca en dos fases.

El haber realizado el tratamiento de perforación de furca en dos fases, nos permitió, en la primera fase, asegurar un sellado parcial de la furca, para controlar a través del hidróxido de calcio, el sangrado y la contaminación bacteriana; y con el sellado de ionómero, nos permitió realizar una exhaustiva limpieza y desinfección con hipoclorito, sin dañar el tejido óseo presente en la perforación.

El Hidróxido de Calcio se utilizó por su pH alcalino, y su disociación iónica en iones calcio e iones hidroxilo, explica su acción sobre los tejidos; posee valiosas cualidades desde el punto de vista biológico, antimicrobiano y mineralizador. (10)

El ión calcio es su acción higroscópica disminuye el extravasamiento de líquido de los capilares, y por tanto, la cantidad de líquido intercelular, controla la formación de exudado, por eso en los procesos inflamatorios disminuye el dolor. El ión hidroxilo, por su parte, aporta un elevado pH, que influye notablemente en el crecimiento, metabolismo y división celular bacteriana. También



tiene un efecto mineralizador, ya que activa enzimas como la fosfatasa alcalina, la adenosina trifosfatasa y la pirofosfatasa calcio dependiente, que favorecen el mecanismo de reparación apical y el proceso de mineralización. (10)

En la segunda fase, se selló en bloque, eligiendo un material osteoinductivo, resistente a las fuerzas masticatorias, como es el Biodentine®, con acción sinérgica compatible con la obturación hidráulica realizada con el sellador biocerámico, en los conales radiculares. Además, realizamos el sellado inmediato coronario, con una resina oclusal, para evitar contaminación post tratamiento endodoncia.

Se elige Biodentine® debido a que un estudio demostró que la adhesión de MTA fue menor que la de Biodentine® a las 24 horas y que, la presencia de sangrado, no afecta la capacidad de adhesión de Biodentine®. (11)

La hidratación del Biocerámico produce hidroxiapatita; cuando ésta toma contacto con el tejido óseo, tiene un efecto osteoconductor, guiando la formación ósea. Además, tiene una capacidad osteoinductiva intrínseca, debido a que absorbe sustancias osteoinductivas si hay un proceso de cicatrización ósea cercano (12).

En este caso clínico, realizado en dos fases, con seguimiento a los 6 y 12 meses, observamos al paciente clínicamente asintomático y radiográficamente tejidos periradiculares sanos y reparación ósea.

## CONCLUSIÓN

A pesar del mal pronóstico que presentaba este diente, con una perforación de furca clasificada como antigua, grande y de la cresta según Fuss y Trope, se da a conocer un protocolo de acción en dos tiempos, con el uso de materiales bioactivos con propiedades mecánicas y físicas similares a la dentina, que además tiene la particularidad de estimular la formación ósea. Un año después del tratamiento, el diente se mantiene en boca, en función y así evitamos su extracción inmediata.

## REFERENCIAS BIBLIOGRÁFICAS

1. Hinostroza, G. G. C., Gutiérrez, C. G., Rupaya, C. R. G. Reparación de Perforación de Furca con Biodentine y Seguimiento de 14 meses. *Revista Científica Odontológica*, 2020; 8(1), e01.
2. Siew K, Lee AH, Cheung GS. Treatment Outcome of Repaired Root Perforation: a Systematic Review and Meta-Analysis. *J Endod*. 2015; 41 (11): 1795-804.
3. Alhadainy H. Root Perforations. A Review of Literature. *Oral Surg Oral Med Oral Pathol*. 1994; 78 (3): 368-74.
4. Fuss Z, Trope M. Root Perforations: Classification and Treatment Choices Based On Prognostic Factors. *Endod Dent Traumatol*. 1996;12(6):255-64.
5. Cardoso M, Pires M, Correlo V, Reis R, Paulo M, Viegas C. Biodentine For Furcation Perforation Repair: An Animal Study With Histological, Radiographic and Micro-Computed Tomographic Assessment. *Iran Endod J*. 2018; 13 (3): 323-30.
6. Samiee M, Eghbal M, Parirokh M, Abbas F, Asgary S. Repair Of Furcal Perforation Using A New Endodontic Cement. *Clin Oral Investig* 2010; 14 (6): 653-8
7. Espinoza F, Lizana A, Muñoz P(2020). Biocerámicos En Odontología, Una Revisión de la Literatura, *Revista Canal Abierto* (41) Páginas 14-21
8. Salonen JI, Arjasamaa M, Tuominen U, Behbehani MJ, Zaatar EI. Bioactive glass in dentistry. *J Minim Interv Dent*. 2009; 2(4): 208-18.
9. Camilleri J (2015). Mineral Trioxide Aggregate: Present and Future Developments. *Endod. Top*. 32:31-46
10. Rodríguez Gutiérrez, Genné, Álvarez Llanes, Marina, García Boss, Joel, Arias Herrera, Sury R., Más Sarabia, Maheli. El Hidróxido de Calcio: Su Uso Clínico en la Endodoncia Actual. *Revista Archivo Médico de Camagüey*. 2005; 9(3), 143-152.
11. Aggarwal V, Singla M, Miglani S, Kohli S. Comparative Evaluation Of Push-Out Bond Strength of ProRoot MTA, Biodentine, and MTA Plus in Furcation Perforation Repair. *J Conserv Dent*. 2013; 16 (5): 462-5.
12. Han L, Kodama S, Okiji T Evaluation of Calcium-Releasing and Apatite-Forming Abilities of Fast-Setting Calcium Silicate-Based Endodontic Materials. *Int. Endod. J*. 2015; 48:124-130
13. Jorge F, Beatriz M, Carlos B. Biocerámicos: Aspectos Fármaco - Tecnológicos y Clínicos del uso Odontológico. *R.A.A.O.2020; VOL. LXII* (
14. NÚM. 1), Pag. 31- 38.

### Autor de correspondencia:

Claudia Fernández Rocca  
e-mail: claudia.fernandez@uss.cl

Los autores declaran no presentar conflicto de interés.  
Recibido: 1/7/2024  
Aceptado: 2/9/2024